Aus der Königl. Universitäts-Poliklinik
für Haut- und Geschlechtskrankheiten
zu Berlin.
Direktor: Geh. Medizinalrat Prof. Dr. E. Lesser.

# Ueber Lichen nitidus.

INAUGURAL-DISSERTATION
ZUR
ERLANGUNG DER DOKTORWÜRDE
DER
HOHEN MEDIZINISCHEN FAKULTÄT
AN DER
FRIEDRICH-WILHELMS-UNIVERSITÄT
ZU BERLIN

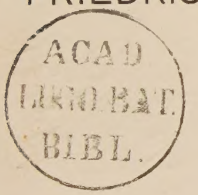


vorgelegt von
**Hanns Hannemann,**
approbiertem Arzt.

Tag der Promotion: 7. November 1910.

Referent: Geh. Medizinalrat Prof. Dr. Bier.

Hermann Blanke's Spezial-Druckerei für Dissertationen
Kl. Rosenthalerstr. 9. BERLIN C. 54, Kl. Rosenthalerstr. 9.

Meinen Eltern.

Digitized by the Internet Archive
in 2026

https://archive.org/details/IA41533914_0117

# Ueber Lichen nitidus.

F. Pinkus stellte in der Sitzung der Berliner dermatologischen Gesellschaft vom 3. Dezember 1901 einen Patienten mit einer bis dahin noch nicht beschriebenen Hauterkrankung vor. Die Erkrankung war klinisch charakterisiert „als eine Eruption von dicht neben einander angeordneten, gleichmässig stecknadelkopfgrossen, flachen, rundlich oder polygonal begrenzten Knötchen, welche flach hervorragen und scharf von der Umgebung abgegrenzt sind. Ihre Farbe ist ganz die der umgebenden Haut, auf der sie durch matten Glanz facettenartig hervortreten. In ihrer Mitte ist fast ausnahmslos eine Depression wahrnehmbar; häufig sind sie reihenweise angeordnet; ihre Ränder berühren sich, wenn sie zahlreich sind, doch konfluieren sie niemals."

Histologisch erwies sich jedes Knötchen als ein einem Tuberkel gleichendes Granulom. „Es besteht aus einer peripherischen Rundzellenschicht und einer zentralen Epitheloidzellenansammlung mit auffallend vielen Langhans'schen Riesenzellen. Die Epithelveränderung bietet eine zentrale Reteverdickung dar, in deren Achse sich ein zum Teil parakeratotischer Hornzapfen anlegt oder schon ausgebildet hat. Unter diesem befindet sich oft ein mikroskopischer Abscess. An der Unterseite des Epithels fehlt die Zylinder-

zellenlage und das Pigment. Die obersten Granulomschichten sind (ob artifiziell?) mit körnigen Gerinnseln und extravasierten roten Blutkörperchen versetzt. Bakterien wurden bisher nicht gefunden."

Die beschriebene Dermatose war ausschliesslich auf den Penis lokalisiert. Der Patient war durch keinerlei subjektive Beobachtungen und Beschwerden wie Jucken oder dgl. auf die vorliegende Hautveränderung aufmerksam gemacht worden. Er hatte wegen einer Gonorrhoe ärztliche Behandlung gesucht, und dabei war die eigentümliche Veränderung der Penishaut festgestellt worden. Diesem Umstande, dass es sich nämlich in praktischer Beziehung um einen völlig unbedeutenden Hautausschlag handle, und ferner dem Umstande, dass er oberflächlich dem Lichen planus in seiner mildesten Form gleiche und zu Verwechselungen mit diesem Anlass gebe, schrieb es Pinkus zu, dass die Erkrankung bisher unbeachtet geblieben war.

Da die Hautaffektion trotz vielfacher Aehnlichkeiten mit andern Erkrankungen, namentlich auch Granulationsgeschwülsten, doch deutliche Unterschiede zeigte, so stellte sie Pinkus als Krankheit sui generis auf und belegte sie mit dem Namen Lichen nitidus.

Zwei weitere Fälle von Lichen nitidus konnte Pinkus gelegentlich der Sitzung der Berliner dermatologischen Gesellschaft am 3. März 1903 vorstellen. Der eine der beiden Patienten zeigte einen von den bisherigen Beobachtungen insofern abweichenden Befund, als ausser der Haut des Penis auch die des Unterbauches von der Affektion befallen war. Die Patienten hatten ebenfalls von der eigentümlichen Ver-

änderung ihrer Haut nichts bemerkt. Da sie wegen anderer Leiden lange Zeit hindurch in ärztlicher Behandlung waren, so konnte der weitere Verlauf der Erkrankung genau beobachtet werden. Auch hier zeigten die Knötchen niemals die geringste Tendenz, sich zu vergrössern oder in eine andere Erscheinungsform umzuwandeln; niemals konfluierten benachbarte Knötchen, zeigten Ringbildung oder dgl. In dem einen Falle konnte Pinkus konstatieren, dass der Hautausschlag nach jahrelangem Bestehen plötzlich ohne nachweisbare Ursache, speziell auch ohne Behandlung verschwand.

Die histologische Untersuchung dieser Fälle gab Pinkus Gelegenheit, der Frage nach dem Ursprunge der Affektion näher zu treten. Der Umstand, dass das Cutisinfiltrat um einen zentralen Epithelzapfen gelagert war, legte die Vermutung nahe, dass es sich dabei um ein praeformiertes epitheliales Gebilde, etwa um einen Follikel, eine Talgdrüse oder dgl. handeln könne. Hierbei war es nun von Wichtigkeit, dass die Knötchen auf der Glans vorkamen, deren Haut fast stets nur am Orificium und beiderseits vom Frenulum Talgdrüsen führt. Pinkus beobachtete die Affektion sogar auf Narben, die bei ungeschickt ausgeführter Circumcision durch Abschneidung eines Teiles der Glans entstanden waren, und die kaum noch follikuläre Hautgebilde enthalten konnten. Er kam daher zu dem Schlusse, dass es sich bei dem zentralen Epithelzapfen um kein vorgebildetes Epithelgebilde handeln könne, dass dieser vielmehr als eine

krankhaft entstandene Wucherung angesehen werden müsse.

Auf dem IX. Kongress der deutschen dermatologischen Gesellschaft in Bern am 13. September 1906 stellte Lewandowsky einen Patienten vor, der auf der Haut der Beugeflächen der Vorderarme, des Bauches und des Penis einen dem von Pinkus beschriebenen ungemein ähnlichen Ausschlag aufwies. Auch histologisch fand sich ein ähnliches Bild. Auffallend war jedoch die regelmässige Anordnung der Zelleinlagerungen um die Schweissdrüsenausführungsgänge. Tuberkelbazillen wurden in den Schnitten nicht gefunden. Während der Beobachtung konnte ein neuer Ausbruch den beschriebenen analoger Efflorescenzen auf den Fuss- und Zehenrücken und an den Fusssohlen konstatiert werden. Nach längerer Zeit zeigte es sich, dass der grösste Teil des Ausschlages spurlos verschwunden war. — Bei dem später verstorbenen Patienten ergab die Sektion Lungenspitzentuberkulose, Meningitis tuberculosa und Spondylitis tuberculosa mit Kompressionsmyelitis des Dorsalmarkes.

Von einem ähnlichen Falle, den Jadassohn in seiner Privatpraxis beobachtet hatte, berichtete Lewandowsky bei derselben Gelegenheit. Bei diesem Patienten hatte der Ausschlag die Seitenteile des Thorax, den Bauch, die oberen Teile der Oberschenkel, den Penis, die Kreuzgegend und die Ellenbeugen befallen. Histologisch wurde derselbe Befund erhoben wie in dem von ihm selbst beobachteten Falle.

Lewandowsky lässt es offen, ob es sich bei die-

sen beiden Beobachtungen um eine atypische Form des Lichen planus, um ein Tuberkuloid oder um eine Erkrankung sui generis gehandelt hat.

Pinkus legte seine weiteren Beobachtungen über Lichen nitidus in der Festschrift für Albert Neisser zusammenfassend nieder. Er hatte bis dahin 15—17 Fälle der Erkrankung gesehen, von denen er sieben teils klinisch teils auch histologisch in seiner Darlegung genau beschreibt. In der Mehrzahl der Fälle war die Affektion nur auf die Haut des Penisschaftes und der Glans beschränkt, nur bei einzelnen Patienten waren noch andere Hautbezirke befallen. So sah er die Erkrankung ausser auf dem Penis auch auf dem Scrotum, dem Bauch und in den Ellenbeugen. In einem Falle fand er Bauch, Brust, Schultern und Arme befallen, während der sonst die Praedilektionsstelle bildende Penis vollständig frei war. Allen Fällen war gemeinsam der Mangel des Juckens, so dass die Patienten dadurch auf die bestehende Hautveränderung nicht aufmerksam gemacht worden waren und sie übersehen hatten. Infolgedessen war die Erkrankung stets bei der Behandlung anderer Haut- oder Genitalleiden als Nebenbefund festgestellt worden. Den meisten Fällen war ferner gemeinsam das gleichmässige, unveränderte Nebeneinanderbestehen der Knötchen, teilweise durch Jahre hindurch. Nur in zwei Fällen schwand der Hautausschlag ohne spezielle Therapie vollständig, während er in einem Falle ein sehr wechselndes Verhalten zeigte sowohl in Bezug auf die Deutlichkeit der Eruption als solcher als auch in Bezug auf die Ausdehnung der befallenen Hautbezirke.

In seiner Schlusszusammenfassung der gemeinsamen histologischen Charakteristika der von ihm beobachteten Fälle betont Pinkus, dass es sich beim Lichen nitidus um einen Knötchenausschlag handle, „der besteht:

1. aus einer Epithelveränderung: Nekrose der untersten Lagen, darauf folgend Abschluss unter Verlust der Retezapfen, sodann Hyperplasie des verhärteten Epithels mit zentraler, zuweilen mit parakeratotischer Verhornung,

2. aus einer granulationsartigen, circumscripten, halbkugeligen, dem Epithel dicht angeschlossenen Cutisinfiltration, die aus Epitheloidzellenansammlung nebst Rundzellenumhüllung besteht und Riesenzellen in wechselnder Menge führt, welche vermutlich zur Zerstörung der abgelösten Epithelzellen verwendet werden. Weder Tuberkelbazillen noch andere Bakterien sind bisher als Erreger dieses Granulationstumors gefunden worden."

Nachdem Pinkus auf unsere Hauterkrankung aufmerksam gemacht hatte, mehrten sich in der Folgezeit die einschlägigen Beobachtungen. So stellten Reines in der Sitzung der Wiener dermatologischen Gesellschaft vom 13. Februar 1908 und Lewandowsky anlässlich des Demonstrationsabends im Allgemeinen Krankenhaus zu St. Georg-Hamburg am 12. Dezember 1908 je einen Fall von Lichen nitidus vor, bei denen die Erkrankung auf der Haut des Penis lokalisiert war. Beide Beobachter betonen übereinstimmend bei der Affektion den Mangel an Polymorphie, das jahrelange Bestehen der Knötchen, das

Verharren der Efflorescenzen im Primärstudium ohne Bildung grösserer Plaques und das Fehlen subjektiver Symptome.

Zwei weitere Patienten mit Lichen nitidus demonstrierte Königstein in den Sitzungen der Wiener dermatologischen Gesellschaft am 12. Februar und 28. April 1909. Bei dem ersten Patienten war nur die untere Bauchhaut, bei dem zweiten Penis, Stamm und Extremitäten Sitz der Erkrankung.

Um der Genese der Efflorescenzen näher zu kommen, spritzte Königstein dem einen Patienten Tuberkulin ein. Nach der Injektion beobachtete er neben allgemeiner auch lokale Reaktion, die sich in starker Rötung und Schwellung der kleinen Knötchen dokumentierte. Es trat sogar eine Zertrümmerung einzelner Knötchen mit Abhebung des Epithels ein. Königstein ist deshalb geneigt, die Affektion in die Gruppe der kleinmiliären Lupoide von Boeck einzureihen.

Während der Lichen nitidus bisher ausschliesslich bei Männern mit einer Lieblingslokalisation am Penis beobachtet wurde, hatten Kyrle und Mc. Donagh Gelegenheit, die Erkrankung auch bei einer Frau — ebenfalls als Nebenbefund — feststellen zu können. Sie haben den Fall ausführlich beschrieben. (Siehe Litteraturverzeichnis.) Während es sich bei den bisher von andern Autoren beobachteten Männern um eine in der Hauptsache am Genitale lokalisierte und nur geringe anderweitige, meist ausserdem benachbarte Hautbezirke ergreifende Affektion gehandelt hatte, waren bei ihrer Patientin die knötchenförmigen Efflorescenzen generalisiert und über die Haut fast des

ganzen Körpers verbreitet. Eine Praedilektionsstelle hatten die Knötchen allerdings auch in den Beugeflächen der grossen Gelenke, wo sie ausserordentlich zahlreich angeordnet waren. In geringerer Menge fanden sie sich auf der Haut des übrigen Körpers disseminiert. Völlig frei war nur die Haut des Kopfes, beider Handteller und der Fusssohlen und eine Hautzone von 3—4 cm um den Nabel herum. Auch in diesem Falle verlief die Erkrankung ohne subjektive Beschwerden, so dass die Patientin deshalb ärztliche Hilfe nicht nachsuchte. Eine Veränderung in der Configuration der einzelnen Efflorescenzen zeigte sich in der — allerdings kurzen — Beobachtungszeit nicht; sie war auch der Patientin während des jahrelangen Bestehens der Knötchen nicht aufgefallen.

Die histologische Untersuchung der einzelnen Efflorescenzen zeigte einen mit den Pinkus'schen Fällen im Wesentlichen ziemlich übereinstimmenden Befund. Aus ihren charakteristischen Merkmalen — epitheloide Zellen mit Riesenzellenbildung — zogen Kyrle und Mc. Donagh jedoch einen wesentlich anderen Schluss als Pinkus, indem sie nämlich die umschriebenen Hautveränderungen als tuberkulöse auffassten. Obgleich sie zugaben, dass das histologische Bild ihres Falles nicht das für die Hauttuberkulose charakteristische ist, und obgleich sie die für tuberkulöse Bildungen typische zentrale Verkäsung des Granuloms vermissten, waren sie doch der Ansicht, dass die Affektion in die Gruppe tuberkulöser Bildungen gehört, „denen jede entzündliche Komponente fehlt.“ Bestärkt wurden sie in ihrer Meinung noch dadurch,

dass nach Tuberkulininjektion eine Temperaturerhöhung eintrat. Lokale Reaktion blieb jedoch aus; ebenso hatte das Tierexperiment ein negatives Ergebnis.

In einer weiteren Veröffentlichung berichtete G. Arndt über 12 Fälle von Lichen nitidus eigener Beobachtung. In allen Fällen waren Männer befallen; und zwar war der Praedilektionssitz der Erkrankung stets der Penis. Selten fand sich die Erkrankung auch noch auf den Beugeflächen der Vorderarme, der Handgelenke und auf den Handtellern. In einem Falle war, was bisher noch niemals beobachtet worden war, auch die Wangenschleimhaut beteiligt. Dieselbe liess hier kleinste, bis stecknadelkopfgrosse, grauweissliche, gegen die Umgebung scharf abgesetzte, flach-halbkugelige Knötchen von rundlicher Begrenzung erkennen, die auch für den tastenden Finger als derbe Einlagerungen fühlbar und von den primären Knötchen eines Lichen planus der Schleimhaut nicht zu unterscheiden waren. Jedoch wurde die Zugehörigkeit dieser Schleimhautaffektion zum Lichen nitidus histologisch einwandsfrei nachgewiesen. — Die Erkrankung hatte stets nur umschriebene Hautpartien befallen und war niemals — wie in dem von Kyrle beobachteten Falle — über den ganzen Körper generalisiert. Bei allen Kranken verlief die Hautaffektion ohne die geringsten subjektiven Beschwerden, so dass sie nie von den Patienten selbst beobachtet worden war. Auch Arndt bemerkte in keinem seiner Fälle eine Tendenz der Knötchen zu irgendwelchen Veränderungen; stets blieben dieselben auch bei noch so dichtem Nebeneinanderbestehen isoliert.

Die histologischen Untersuchungen Arndt's bestätigten die von Pinkus und Kyrle gemachten Beobachtungen. Bei den Knötchen der Wangenschleimhaut und den ganz jungen, in der ersten Entwicklung begriffenen Efflorescenzen der übrigen Körperhaut fand er jedoch insofern eine Abweichung von dem charakteristischen tuberkuloiden Bau der grösseren Knötchen, als jenen die Riesenzellen fehlten.

Mikroorganismen, speziell Tuberkelbazillen konnte auch Arndt in keinem seiner Knötchen feststellen.

Eine perifollikuläre Anordnung des Cultisinfiltrates fand er bei 148 histologisch untersuchten Knötchen nur in vier Fällen.

Während meiner Kommandierung zur Klinik für Haut- und Geschlechtskrankheiten der hiesigen Charité hatte ich Gelegenheit, in der Poliklinik einen Fall von Lichen nitidus zu beobachten, der um so grösseres Interesse bot, als er sich in einigen nicht unwesentlichen Punkten von den bisherigen Beobachtungen unterscheidet.

Ich lasse zunächst die Krankengeschichte folgen.

Anamnese. Frau E. R., 53 Jahre alt. Der Vater der Patientin ist an galoppierender Schwindsucht, die Mutter im Wochenbett gestorben. Von den 14 Geschwistern der Patientin starben 11 an unbekannten Krankheiten, meist in jugendlichem Alter. Die drei lebenden Geschwister sind gesund. Als Kind hat Patientin Masern, im Alter von sechs Jahren eine schwere Lungenentzündung überstanden. Seitdem ist sie angeblich stets gesund gewesen. Nach zwölfjähriger Ehe im Alter von 33 Jahren Abortus mensis

III. aus nicht festzustellender Ursache. Der Ehemann leidet an „Lungenkatarrh“ und hat angeblich auch gelegentlich Blut gehustet.

Beginn der jetzigen Hauterkrankung im Januar 1908 an der rechten Fusssohle. Dann griffen die Veränderungen auf die Beugeflächen der Handgelenke und Vorderarme, später auf Ellenbeugen und Achselhöhlen, Schenkelbeugen und Kniekehlen über.

Da die Hauterkrankung der Patientin starkes Jukken verursacht und sie sich durch die grosse Ausdehnung der Eruption beunruhigt fühlt, sucht sie ärztliche Behandlung nach.

Klinischer Befund. Kräftige, gut genährte Frau. Die Untersuchung der Lungen lässt einen krankhaften Befund nicht erhehen.

Die noch näher zu beschreibende Hautveränderung hat die Beugeflächen beider Vorderarme, die Ellenbeugen, die Achselhöhlen, die seitlichen Halsteile, die Schenkelbeugen und Kniekehlen befallen. An den genannten Hautbezirken befinden sich in symmetrischer Anordnung sehr umfangreiche, bis zu 2 Handtellern grosse Herde. Sie sind z. T. unregelmässig rundlich, z. T. länglich streifenförmig angeordnet und setzen sich gegen die umgebende unveränderte Haut nicht ganz scharf ab. Ihre Oberfläche ist teilweise glatt, teilweise etwas rauh. Ihre Farbe ist gelblich-bräunlich resp. rötlich-braun.

Alle diese Herde setzen sich aus einer Unzahl ziemlich gleich- bis stecknadelkopfgrosser, nur selten etwas umfangreicherer Knötchen zusammen. Diese stehen sehr dicht bei einander, sind aber stets isoliert

und konfluieren nirgends zu grösseren Plaques. Sämtliche Knötchen zeigen eine scharfe, meist polygonale, seltener rundliche Begrenzung. Ihre Oberfläche ist plan und bei schrägauffallendem Lichte ausserordentlich stark glänzend. Die Farbe der einzelnen Knötchen ist gelblich-bräunlich. Schuppung der Haut ist im Bereiche der Knötchen nicht nachzuweisen. Bei Glasdruck bleibt eine bis stecknadelkopfgrosse, meist scharf rundlich begrenzte, grauglasig-durchscheinende Einlagerung zurück, welche an ein tiefsitzendes Bläschen oder ein kleinstes Lupusknötchen erinnert.

Im Bereiche der umfangreicheren Herde ist die Haut Sitz einer leichten Lichenifikation (starke Ausprägung der Hautfalten), und es besteht, zumal bei der Vorliebe der ausgedehnteren Herde für die grossen Gelenkbeugen, eine gewisse Aehnlichkeit mit den Plaques von Lichen simplex chronicus.

Die Lymphdrüsen sind nirgends vergrössert.

Die trotz des ungewöhnlichen klinischen Bildes von Arndt gestellte Diagnose: Lichen nitidus wurde durch die histologische Untersuchung und die weitere Beobachtung des Falles vollauf bestätigt.

Zur histologischen Untersuchung wurde unter Lokalanaesthesie (Schleich) ein Stück der Haut des linken Vorderarmes excidiert, das ca. 10—15 isolierte, durchschnittlich stecknadelkopfgrosse, runde, bräunlichgelbe Knötchen enthielt. Das Hautstückchen wurde in steigendem Alkohol fixiert und gehärtet und in Serien zerlegt. Färbung nach den gebräuchlichen Methoden für die Darstellung der Kerne, des Bindegewebes, des elastischen Gewebes; Färbung auf Bak-

terien, speziell Tuberkelbazillen nach Gram und Ziehl-Neelsen.

Histologischer Befund. Der histologische Befund aller Knötchen stimmte bis auf geringe Abweichungen überein.

Den klinisch wahrnehmbaren lichenoiden Efflorescenzen entsprechen im mikroskopischen Bilde allseitig scharf abgesetzte Zelleinlagerungen von kugeliger Form. Sie finden sich ausschliesslich im Papillarkörper. Das Epithel ist in ihrem Bereiche meist vollkommen abgeflacht; das Rete ist verschmächtigt, ja an einzelnen Stellen fehlt es vollkommen, so dass die hier meist kernhaltige Hornschicht direkt an das darunterliegende Infiltrat stösst resp. von demselben durch eine schmälere oder breitere Lücke getrennt ist.

Die Einlagerung in den Papillarkörper setzt sich zusammen aus spindelförmigen Zellen mit blassem, bläschenförmigem Kerne (Fibroblasten), aus runden Zellen mit kleinem, rundem, intensiv gefärbtem Kerne und nur schmalem oder gar nicht nachweisbarem Protoplasmasaum (Zellen vom Charakter der Lymphozyten) und Riesenzellen mit verschieden zahlreichen, meist 7—10 peripher gestellten Kernen und feinkörnigem Protoplasma. Die gewucherten Bindegewebszellen finden sich vorwiegend im Zentrum, die dunkelkernigen Rundzellen besonders in der Unterfläche der mehr oder weniger zerstörten Retelagen. Während die Zellen in einzelnen Knötchen ausserordentlich dicht aneinander gelagert sind und zwischen sich nur Spuren des ursprünglichen Cutisgewebes in Form eines feinen Maschenwerkes (Bindegewebs-, elastische Fa-

sern) erkennen lassen, sind die Infiltrate in andern Knötchen lockerer und lassen namentlich in den nach van Gieson gefärbten Schnitten zahlreiche gröbere und feinere Balken kollagenen Gewebes erkennen, das sich allerdings von dem der Umgebung durch eine geringere Affinität zu sauren Farbstoffen auszeichnet (Nekrose).

Das, wie bereits erwähnt, feinkörnige Protoplasma der Riesenzellen ist häufig wie von einem feinen, gelblich-bräunlichen Pigmentstaub erfüllt. Das Bild dieser pigmenthaltigen Riesenzellen entspricht vollkommen den Veränderungen, wie sie Arndt in seiner Arbeit beschrieben und abgebildet hat.

Was die Beziehung der knötchenförmigen Infiltrate des Papillarkörpers zu den praeformierten Epitheleinsenkungen anbelangt, so war dieselbe bei einem Teile der Knötchen nicht nachzuweisen; andere dagegen zeigten eine deutliche perifollikuläre Lagerung. Dieser Befund ergänzt den der andern Autoren insofern, als Pinkus und Arndt in ihren Fällen eine regelmässige Beziehung zu Follikeln und Schweissdrüsenausführungsgängen vermissen, während Lewandowsky die regelmässige Lagerung um Schweissdrüsenausführungsgänge betont.

Die Untersuchung einer Reihe von Schnitten auf Bakterien, speziell auf Tuberkelbazillen, ergab ein vollkommen negatives Resultat.

Weiterer Verlauf. Im Verlaufe der einjährigen ärztlichen Beobachtung ist eine wesentliche Veränderung der Hautaffektion nicht zu bemerken gewesen.

Die kutane Tuberkulinimpfung nach v. Pirquet hatte eine deutlich positives Ergebnis: starke Rötung und umfangreiche, tiefgreifende schmerzhafte Schwellung an den Impfstellen.

Eine subkutane Tuberkulininjektion, die natürlich für die eventuelle Aufklärung der Aetiologie des Leidens von sehr grossem Werte gewesen wäre, konnte aus äusseren Gründen leider nicht vorgenommen werden, da die Patientin nicht zu bewegen war, sich in die Klinik aufnehmen zu lassen. —

Unser Fall unterscheidet sich von den bisher beobachteten durch die in intensivem Jucken bestehenden starken subjektiven Beschwerden, ferner durch die ausserordentliche Ausbreitung des Leidens, durch die Bildung umfangreicher, an die Veränderungen des Lichen simplex chronicus erinnernder Plaques in den Gelenkbeugen, so dass die rein klinische Diagnose gewisse Schwierigkeiten bot.

Histologisch zeigt unser Fall das typische Bild des Lichen nitidus, wenn auch der zentrale Epithelzapfen in den untersuchten Knötchen nicht nachzuweisen ist. (Lokalisation? Vorgeschrittenes Stadium?)

Ziehen wir noch einmal ein kurzes Résumé aus den von andern Autoren und uns selbst gemachten Beobachtungen, dann ergeben sich folgende charakteristische Merkmale für den Lichen nitidus:

Es handelt sich bei dieser Affektion um eine Hauterkrankung, deren Praedilektionssitz die Haut der Genitalien ist. Demnächst bevorzugt sie die Beugeflächen der Gelenke. Hierbei lässt sich häufig eine symmetrische Verbreitung beobachten. Selten ist die

Erkrankung über die Haut des ganzen Körpers generalisiert, und ebenso selten werden die Schleimhäute von ihr befallen.

Die Affektion besteht klinisch in einer Unzahl kleinster bis stecknadelkopfgrosser nur selten umfangreicherer, nicht schuppender Knötchen, die sich in der Farbe von der umgebenden unveränderten Haut meist wenig oder gar nicht unterscheiden. Auf dem Penis, besonders auf der Glans zeigen sie gelegentlich einen etwas helleren Ton als die Umgebung. Zuweilen beobachtet man auf dem übrigen Körper eine leicht gelbbraune oder rotbraune Farbe der Knötchen. Sie haben eine rundliche oder, wenn sie dicht gedrängt stehen, polygonale Begrenzung und zeigen eine teils rundliche, teils mehr flache Oberfläche. Das Niveau der umgebenden Haut überragen sie nur sehr wenig, so dass sie dem darüber hingleitenden Finger nur als ganz flache Erhebungen fühlbar werden. In ihrem Zentrum zeigen die Knötchen mitunter eine feine Oeffnung, die von einem weisslichen Hornpfropf ausgefüllt ist. Bei schräg auffallendem Lichte glänzen die Efflorescenzen stark, und bei Glasdruck zeigt die zentrale Partie ein eigentümlich grau-durchscheinendes Aussehen, das an ein Lupusknötchen oder ein tiefsitzendes Bläschen erinnert. Die Knötchen konfluieren nie zu umfangreicheren Herden, gruppieren sich nie zu Ring- und andern Formen; dagegen kommt es gelegentlich, wie von mir oben erwähnt, zur Bildung grösserer Plaques, die aus einer Unmenge dicht gedrängter Knötchen bestehen, von denen aber jedes einzelne seine Individualität bewahrt. Mitunter ist

einwandfrei ein vollständiges, spurloses Verschwinden der Eruption beobachtet worden, wofür uns bis jetzt noch die Erklärung fehlt.

Histologisch charakterisiert sich die einzelne Efflorescenz als ein meist nach allen Seiten scharf begrenztes und auf den Papillarkörper beschränktes Infiltrat. In seiner Struktur gleicht dieses in den meisten Fällen fast vollkommen der eines Tuberkels: Das Zentrum der Zellanhäufung besteht hauptsächlich aus epitheloiden und mehr oder weniger zahlreichen Riesenzellen; dazwischen findet man nur spärliche einkernige Rundzellen und gelegentlich gelapptkernige Leukocyten. Die epitheloiden und Riesenzellen führen häufig Pigment. Um dieses Zentrum ist ein dunkler, verschieden breiter, manchmal vollkommen fehlender Wall von Rundzellen gelagert, der nur vereinzelte helle, ovalkernige Zellen enthällt. Das Infiltrat lagert sich entweder unmittelbar an die ihrer Basalzellenschicht beraubte oder aus stark abgeplatteten Zelllagen bestehende Epithelunterfläche an oder ist von ihr durch eine mehr oder weniger ausgedehnte Lücken- oder Spaltbildung getrennt. Die Zellen der untersten Retelagen sind durch Oedem und Leukozyten vielfach auseinander gedrängt, aus ihrem Zusammenhange getrennt und zum Teil in das Infiltrat verlagert. Im letzteren Falle sind sie fast regelmässig von Riesenzellen (Fremdkörperriesenzellen) umgeben. Gelegentlich beobachtet man ein Einwandern von Infiltratzellen in das Epithel, so dass dann die Corium-Epidermisgrenze etwas verwischt ist. Ziemlich häufig senkt sich in die Zelleinlagerung ein spitz zulau-

fender, gelegentlich zentral verhornter Retezapfen hinab, der von Follikeln und Schweissdrüsenausführungsgängen meist unabhängig ist; nur in selteneren Fällen findet man die Knötchen um diese Hautgebilde gelagert. Die Hornschicht ist im Bereiche der Knötchen häufig kernhaltig; oft zeigt der die Rete-Einsenkung zentral durchbohrende Hornzapfen deutlich Parakeratose. Das zwischen den Zellen des Cutisinfiltrates gelegene elastische Gewebe ist rarefiziert, weniger das Bindegewebe. Tuberkelbazillen werden in dem Infiltrat niemals gefunden.

Es handelt sich bei unserer Hauterkrankung um ein „relativ" selten vorkommendes Leiden, das infolgedessen auch selten zur ärztlichen Beobachtung kommt. Jedoch hängt die Zahl der beobachteten Fälle sehr von der Aufmerksamkeit ab, welche auf die Auffindung der Affektion verwandt wird. So berichtet Pinkus, es sei seinen Mitarbeitern aufgefallen, dass schon längere Zeit hindurch keine neuen Fälle von Lichen nitidus zur Beobachtung gekommen waren; man müsse daher wohl erhebliche Schwankungen in seinem Vorkommen annehmen. Pinkus schob die Schuld jedoch nur auf die mangelhafte Genauigkeit bei den Untersuchungen, und tatsächlich wurden nach einigen Tagen zwei weitere Fälle beobachtet. — Allerdings ist es bei der Kleinheit der Efflorescenzen leicht erklärlich, dass sie bei oberflächlicher Untersuchung übersehen werden können.

Hierzu kommt noch, dass die Erkrankung — mit Ausnahme des von mir gesehenen Falles — den Patienten niemals subjektive Beschwerden macht, so dass

sie aus diesem Grunde gar nicht auf ihr Leiden aufmerksam werden und daher auch nicht zum Arzt kommen. Infolgedessen wird die Erkrankung gelegentlich nur als Nebenbefund erhoben, wenn andere Haut- oder Genitalleiden die Patienten zum Arzt führen. In dem von Kyrle berichteten Falle hatte die Patientin zwar schon jahrelang das Bestehen der eigentümlichen Hautveränderung bemerkt, ihr aber ein Gewicht nicht beigelegt, da sie gar keine Beschwerden davon hatte. Es muss daher als Ausnahme bezeichnet werden, wenn die Erkrankung den von ihr befallenen Patienten subjektive Beschwerden wie Jucken und dgl. verursacht.

Der Lichen nitidus scheint das männliche Geschlecht entschieden zu bevorzugen. Denn es ist auffällig, wenn sich unter den immerhin schon ziemlich zahlreich beobachteten Fällen nur zwei Frauen befinden. Dieser Umstand lässt sich jedoch wohl daraus erklären, dass die Affektion, besonders wenn sie ausschliesslich die Genitalien befallen hat, bei der Frau leichter übersehen wird als beim Manne. Es ist daher vielleicht möglich, dass dies anscheinende Missverhältnis in der Beteiligung beider Geschlechter mehr oder weniger auf mangelnder Beobachtung beruht.

Die differentialdiagnostische Unterscheidung des Lichen nitidus von andern Hautaffektionen kann unter Umständen Schwierigkeiten machen.

In erster Linie kann der Lichen ruber planus zu Verwechselungen Veranlassung geben. Wenn dessen Knötchen in älteren Fällen erst zu grösseren

Herden von charakteristisch blauroter Farbe konfluiert sind, oder wenn, wie auf der Genitalhaut meistens, Ringbildung mit zentraler Atrophie eingetreten ist, dann ist natürlich die Unterscheidung der beiden Affektionen nicht schwer, zumal den Knötchen des Lichen nitidus jede Neigung zur Polymorphie fehlt. In Frage kommen also nur die kleinen und kleinsten Knötchen des Lichen planus. Diese sind, besonders wenn in ihrem Bereiche die Genitalhaut noch normale Färbung besitzt, höchstens durch das gewöhnlich vorhandene porzellanweisse Kolorit von den Knötchen des Lichen nitidus zu unterscheiden. Der Lichen nitidus befällt die Mundschleimhaut nur sehr selten (in dem einen von Arndt beobachteten Falle) im Gegensatz zum Lichen planus. Der Lichen nitidus verursacht in der Mehrzahl der Fälle keinerlei subjektive Beschwerden; allerdings werden auch gelegentlich Fälle von Lichen planus beobachtet, die ohne Jucken einhergehen.

Histologisch fehlt dem voll entwickelten Lichen planus-Knötchen die tuberkelähnliche Struktur, die man beim Lichen nitidus nur in den jüngeren Stadien vollkommen vermisst. Das Cutisinfiltrat besteht beim Lichen planus überwiegend aus einkernigen Rundzellen mit verschieden zahlreichen, unregelmässig verstreuten, ovalkernigen Fibroblasten; Riesenzellen finden sich um die in das Infiltrat verlagerten Retezellen selten. Sehr häufig findet sich beim Lichen planus im Rete die Bildung hyaliner Schollen und Kugeln. Ferner sind bei ihm Horn- und Körnerschicht meistens verdickt, jedoch findet sich Parakeratose nur ausnahms-

weise. Ebenso beobachtet man beim Lichen planus nur selten den beim Lichen nitidus häufig gefundenen in das Infiltrat sich einsenkenden Retezapfen. Die Knötchen des Lichen planus sind häufiger als die des Lichen nitidus um Follikel und Schweissdrüsenausführungsgänge gelagert, an denen das Infiltrat hinabwandert.

Zu weiterer Verwechselung mit den Knötchen des Lichen nitidus können auf der Penishaut noch deren Follikel Veranlassung geben. Bei Anspannung der Haut sind jedoch die Follikel deutlich als gelappte Einlagerungen von gelblicher Farbe erkennbar, aus deren Mitte ein starrer Hornstachel, seltener ein Haar hervorragt. Die Haut zieht als glatte Fläche über die Follikel hinweg. — Das Knötchen des Lichen nitidus dagegen steht auf der gespannten Haut wie eine flache, glänzende Platte aus, deren Haut sich scharf gegen die umgebende unveränderte Haut abhebt.

Ferner kommen auf der Haut des Penis noch flache Warzen vor, die differentialdiagnostisch in Frage kommen können. Diese lassen sich jedoch leicht abkratzen, was beim Lichen nitidus-Knötchen nur mit Anwendung gröberer Gewalt und unter Entstehung eines meist stark blutenden Substanzverlustes möglich ist. Die Oberfläche der flachen Warzen ist leicht körnig, während sie beim Knötchen des Lichen nitidus glatt ist.

Weiter sei genannt der Lupus miliaris disseminatus. Mit diesem können die bei Anaemisierung glasig-transparenten Knötchen des Lichen nitidus eine gewisse Aehnlichkeit haben, besonders

wenn sich der Lupus in isolierten und kleineren Herden in der Haut des Rumpfes oder der Extremitäten und nicht, wie gewöhnlich, im Gesichte vorfindet.

Noch mehr Schwierigkeiten in der Unterscheidung können die plane Form des Lichen scrofulosorum (Folliculitis tuberculosa) und das lichenoide papulöse Syphilid verursachen, besonders in den Fällen, in denen auch die Knötchen des Lichen nitidus perifollikulär gelagert sind. Sie unterscheiden sich jedoch von unserer Affektion durch ihre Neigung zu Ring- oder Gruppenbildung und durch das gleichzeitige Bestehen anderer tuberkulöser oder syphilitischer Veränderungen, weiter durch ihre Entwickelung (stärkere Schuppung, Rückbildung unter Hinterlassung feiner, mehr oder weniger pigmentierter, atrophischer Grübchen) und die histologisch zuweilen zu beobachtende stärkere zentrale Nekrose.

Wie bereits oben erwähnt wurde, bedingt die gelegentlich bemerkte Anhäufung der Knötchen in grösseren Herden eine gewisse Aehnlichkeit mit einem beginnenden Lichen simplex chronicus, eine Aehnlichkeit, die durch die Analogie in der Lokalisation (Gelenkbeugen) noch erhöht werden kann. Differentialdiagnostisch kommt in Betracht das sehr viel stärkere, in Anfällen auftretende Jucken beim Lichen simplex chronicus, dessen lichenoide Knötchen ausserdem bei Untersuchung mit Glasdruck die eigentümliche, grauglasig-durchscheinende Einlagerung der Lichen nitidus-Efflorescenz stets vermissen lassen und im histologischen Bilde lediglich durch eine umschriebene Verdickung des Epithels und nicht typische Zell-

anhäufungen um die Gefässe des subpapillaren Netzes charakterisiert sind.

Die Aetiologie des Lichen nitidus ist völlig unklar.

Der histologische Bau der Knötchen, der dem eines Granuloms entspricht, legte die Vermutung nahe, dass Mikroorganismen die Entstehung der Efflorescenzen bewirken könnten. Jedoch sind alle darauf hinzielenden Untersuchungen erfolglos geblieben. Tuberkelbazillen konnten niemals gefunden werden.

Wenn Kyrle den Lichen nitidus der Hauttuberkulose subsumiert, so muss man dem entgegenhalten, dass der Beweis hierfür nicht erbracht ist, wenn man von der von Königstein einmal beobachteten lokalen Tuberkulinreaktion absieht. Namentlich ist es weder Kyrle noch Arndt (persönliche Mitteilung) gelungen, durch intraperitoneale Verimpfung von Lichen nitidus-Knötchen enthaltender Haut beim Meerschweinchen Tuberkulose zu erzeugen.

Aus dem positiven Ausfall der Pirquetreaktion in unserm Falle kann man natürlich keine Schlüsse auf die tuberkulöse Natur der Hautveränderungen ziehen, um so weniger, da dieses diagnostische Hilfsmittel in dem Alter, in dem der Lichen nitidus meist auftritt, überhaupt nur sehr vorsichtig zu bewerten ist. Wichtiger ist vielleicht der von Arndt (persönliche Mitteilung) in einem Falle von Lichen nitidus (Penis, Beugefläche der Vorderarme, Ellenbeugen) bei einem 30jährigen Manne konstatierte vollkommen negative Ausfall der Tuberkulinimpfung nach v. Pirquet.

Unter den bisher beobachteten Fällen zeigten drei Patienten Anzeichen einer bestehenden tuberkulösen Erkrankung. Jedoch muss dieses Vorkommen im Hinblick auf die verhältnismässig doch schon ziemlich zahlreich beobachteten Lichen nitidus-Fälle als rein zufällig bezeichnet werden, wenn man andrerseits die relative Seltenheit unserer Affektion mit dem häufigen Vorkommen der Tuberkulose überhaupt vergleicht.

Weiteren Untersuchungen muss die Aufklärung der Pathogenese des Lichen nitidus vorbehalten sein.

# Litteratur.

## I. Originalarbeiten.


1. Felix Pinkus, Ueber eine neue knötchenförmige Hauteruption: Lichen nitidus. Archiv für Dermatologie und Syphilis. 85. 1907.
2. Kyrle und Mc. Donagh, Beitrag zur Kenntnis des Lichen nitidus (Pinkus). Archiv für Dermatologie und Syphilis. 95. 1909.
3. G. Arndt, Beiträge zur Kenntnis des Lichen nitidus. Dermatologische Zeitschrift. XVI. 1909.


## II. Krankendemonstrationen.


1. Pinkus, Dermatologische Zeitschrift. IX. 1902.
2. Pinkus, Dermatologische Zeitschrift. X. 1903.
3. Lewandowsky, Archiv für Dermatologie und Syphilis. 82. 1906.
4. Reines, Monatshefte der praktischen Dermatologie. 1908. II.
5. Lewandowsky, Archiv für Dermatologie und Syphilis. 99. 1910.
6. Königstein, Monatshefte der praktischen Dermatologie. 1909. III.
7. Königstein, Archiv für Dermatologie und Syphilis. 97. 1909.

# Lebenslauf.

Ich, Hanns Paul Hannemann, evangelischer Konfession, wurde am 20. September 1877 zu Landsberg a. W. als Sohn des Lehrers Robert Hannemann und seiner Ehefrau Marie, geb. Kintzel, geboren. Ich besuchte zunächst in meinem Geburtsorte zwei städtische Schulen und darauf das Kgl. Gymnasium, das ich am 16. März 1897 mit dem Zeugnis der Reife verliess. Ich studierte dann in Marburg, wo ich am 4. März 1899 die ärztliche Vorprüfung bestand. Vom 1. April bis 30. September 1899 genügte ich der ersten Hälfte meiner aktiven Dienstpflicht in Berlin beim Königin Augusta Garde-Grenadier-Regiment No. 4. Im Wintersemester 99/00 studierte ich in Berlin, um im Sommersemester 00 wieder nach Marburg zurückzukehren. Hier beendete ich am 7. März 1902 die ärztliche Staatsprüfung.

Am 1. April 1902 trat ich als einjährig-freiwilliger Arzt beim Kurhessischen Jäger-Bataillon No. 11 in Marburg ein und wurde am 2. August desselben Jahres zum Unterarzt des aktiven Friedensstandes ernannt und in das 1. Oberelsässische Infanterie-Regiment No. 167 nach Cassel versetzt. Am 27. Januar 1903 erfolgte meine Versetzung nach Gera in das 7. Thüringische Infanterie-Regiment No. 96 unter gleichzeitiger Beförderung zum Assistenzarzt.

Am 12. Juli 1904 trat ich zur Schutztruppe für Südwestafrika über und nahm Teil an der Niederwerfung der aufständigen Hereros und Hottentotten. Am 24. Oktober 1905 wurde ich im Gefechte bei Hartebeestmund durch einen Schuss in beide Unterschenkel verwundet. An Dekorationen wurden mir ausser der Kriegsdenkmünze in Bronze verliehen:

1. Roter Adlerorden 4. Klasse mit Schwertern,
2. Kronenorden 4. Klasse mit Schwertern,
3. Ritterkreuz 2. Klasse mit Schwertern des Württembergischen Friedrichsordens,
4. Reussisches Ehrenkreuz 3. Klasse mit Schwertern.

In der Schutztruppe wurde ich am 18. Mai 1905 zum Oberarzt befördert.